



**FRATURA DE ARCOS COSTAIS:** As principais causas de fratura de arcos costais são: traumas (fechados e penetrantes), tosse, fraturas por stress e fraturas patológicas (metástases). Dentre eles, o principal motivo é o trauma fechado. Os mecanismos de trauma fechado ocorrem por acidentes automobilísticos (quase 2/3 dos traumas torácicos automobilísticos cursam com fraturas de arcos costais), agressões e quedas. A presença de lesões de órgãos intratorácicos está diretamente relacionadas ao número de costelas fraturadas. Além disso, a morbidade e a mortalidade estão associadas à idade mais elevada e a índices de gravidade das lesões (*Injury Severity Score* - ISS). Deve-se diferenciar na abordagem inicial o paciente com trauma torácico de alto risco ou baixo risco para lesões intratorácicas (pneumotórax, hemotórax, contusão pulmonar, ruptura aórtica, contusão cardíaca ou outras lesões) ou outras lesões associadas. Esta avaliação depende da avaliação minuciosa conforme as diretrizes do ATLS, associado ao mecanismo de trauma, sinais vitais e condições fisiológicas, queixas do paciente e estado geral.

## I- ASSISTENCIAL

### 1. DIAGNÓSTICO

- **Confirmação diagnóstica (clínica e/ou radiológica)**

A conduta do atendimento inicial deve ser pautada nas diretrizes do ATLS.

Os sinais e sintomas de fratura de arcos costais incluem: dor costal localizada, dor à inspiração profunda, equimose local, dor à palpação, crepitação, presença de degrau, deformidade ou estalo, dor que vem piorando com o passar do tempo, e respiração paradoxal em traumas maiores.

### 2. ESCORE DE RISCO

Todo paciente com trauma torácico fechado deve ser classificado em de alto ou baixo risco para lesões intratorácicas. Isso define a modalidade de imagem que iremos solicitar (RX, ultrassonografia e/ou tomografia).

#### CLASSIFICAÇÃO DO TRAUMA TORÁCICO

ALTO RISCO	BAIXO RISCO
Mecanismo de alta energia (deformação significativa do habitáculo do carro, deformação do volante, ejeção do veículo, ocorrência de morte no local do acidente, desaceleração rápida, colisão superior a 65km/h, queda de altura elevada - superior a 3 metros)	Presença de lesões menores como abrasões, escoriações
Dor intensa incapacitante	Dores leves
Presença de instabilidade hemodinâmica	Sinais vitais normais
Hipóxia ou dispneia	Eupneicos
Presença de equimose do cinto de segurança	Sem os sinais e sintomas de alto risco
Sinais clínicos de múltiplas fraturas de arcos costais	
Fraturas de costelas que envolvam o 1º ao 3º arco costal (que estão associados a lesões mediastinais)	
Fratura de escápulas ou esterno	
Traumas associados	
Idosos (com mais de 65 anos de idade)	

### 3. EXAMES DIAGNÓSTICOS

#### 3.1 Indicação de exames diagnósticos

- **Radiografia de tórax:** É de fundamental importância para todo trauma fechado de tórax, a menos que o paciente tenha indicação imediata de cirurgia de emergência ou indicação de tomografia de tórax imediata. O objetivo principal é auxiliar no diagnóstico de lesões críticas como derrame pleural (hemotórax), pneumotórax, contusões pulmonares, lesão aórtica e não focar apenas nas fraturas do arcabouço ósseo.

## (continuação)

A radiografia de tórax deverá ser pósterio-anterior e de perfil sempre que possível. Quando não for possível a mobilização do paciente, poderá ser feita no leito na incidência ânteroposterior.

A radiografia de arcos costais aumenta a sensibilidade para detecção de fratura de arcos costais, mas só deve ser solicitada caso mude a conduta em relação ao paciente. Estas radiografias envolvem posicionar o paciente em situações que aumentam a dor torácica e frequentemente não trazem alterações ou benefícios terapêuticos no manejo do paciente (a não ser que haja suspeita de abuso infantil em que haverá fraturas em diferentes estágios de cicatrização).

Podemos tratar os pacientes como se tivessem fraturas de costelas, baseado nos sinais e sintomas, apesar de ausência de evidência radiográfica.

• **Tomografia de tórax** está indicada se:

- Radiografia de tórax alterada ou duvidosa (sugerindo lesão intratorácica relevante);
- FAST com evidência de pneumotórax, hemotórax ou derrame pericárdico;
- Alto risco para lesões intratorácicas, como trauma de alta energia.

A **tomografia de tórax com contraste** também está indicada para:

- Avaliação secundária num paciente de alto risco com lesão extratorácica de indicação cirúrgica
- Suspeita ou risco alto para lesões de grandes vasos (desaceleração ou queda de altura).

• **Ultrassonografia:**

Pode ser realizado pelo próprio emergencista (*Point-of-Care Ultrasound*), seguindo recomendações padronizadas, como o *Extended Focused Assessment with Sonography for Trauma (E-FAST)*, e consegue-se detectar pneumotórax e hemotórax, com sensibilidade e especificidade maiores do que a radiografia de tórax. Além disso, pode identificar outras lesões associadas ao trauma torácico como hemopericárdio e tamponamento cardíaco.

Fazendo o exame de ultrassom direto sobre a região de dor referida pelo paciente no arco costal pode-se identificar descontinuidade da cortical óssea e/ou hematoma periostal confirmando a fratura com maior sensibilidade do que a radiografia simples. Por fim, oferece a vantagem de ser opção de primeira escolha para avaliação de pacientes gestantes, evitando assim o uso desnecessário de radiação.

### 3.2 Indicação de outros exames

Se persistir a dúvida da ruptura da aorta, pode-se realizar a angiotomografia de tórax e o ECO transesofágico. Os sinais radiológicos que indicam uma maior probabilidade de lesão nos grandes vasos do tórax incluem:

- Alargamento do mediastino
- Obliteração do arco aórtico
- Desvio da traqueia para direita
- Obliteração da janela aortopulmonar
- Rebaixamento do brônquio fonte esquerdo
- Desvio do esfago (sonda nasogástrica) para direita
- Alargamento da faixa paratraqueal
- Alargamento das interfaces para-espinais
- Presença de derrame extrapleural
- Hemotórax esquerdo
- Fratura de primeiro e segundo arcos costais ou da escápula

**OBS: ECO transesofágico não disponível em UPA VSC**

### 3.3 Lembrar de lesões intratorácicas associadas

Trauma torácico na região anterior do tórax, presença de fraturas esternais, síncope, dor torácica tipo angina, sinais e sintomas de doença cardíaca e mecanismo de alta energia devem ser investigados com Eletrocardiograma (ECG) para afastar contusão cardíaca.

- O ECG pode mostrar: taquicardia inexplicável, bloqueio de ramo, arritmias. O paciente deve ser internado em UTI para monitorização cardíaca e Ecocardiograma. A troponina pode ser utilizada embora o seu valor para diagnóstico seja controverso. Se houver IAM, segue-se o protocolo de IAM.
- Ruptura de aorta, pneumotórax (hipertensivo ou não), hemotórax (maciço ou não), pneumotórax aberto, contusão pulmonar e tórax instável devem ser internados e tratados conforme o diagnóstico.

## 4. TRATAMENTO

### 4.1 Objetivos do tratamento das fraturas de arcos costais

OBJETIVOS	CONDUTA
Suporte à função respiratória	Avaliar e manter a expansão pulmonar adequada. Podem ser necessários: drenagem torácica; fisioterapia respiratória; ressuscitação volêmica cautelosa (evitando-se a hiper-hidratação e o edema pulmonar); suporte ventilatório não invasivo ou invasivo; e analgesia
Controle da dor	A analgesia adequada com analgésicos, anti-inflamatórios não hormonais com ou sem opióides (Ver Protocolo de Dor). Cautela com os AINH naqueles pacientes com risco de sangramento, hipovolemia e insuficiência renal. Outros métodos incluem: anestesia regional (peridural, bloqueio paravertebral, bloqueio intercostal e injeção intrapleurais), além da PCA.
Estabilização da parede torácica	Ventilação mecânica ou fixação cirúrgica de arcos costais

### 4.2 As principais complicações da fratura de arcos costais:

- Pneumonia (depende de idade e número de fraturas) – ocorre em até 30% dos pacientes
- Hemotórax retido (aumenta o risco de empiema pleural)
- Empiema pleural pós-drenagem torácica (ocorre em 3-10% dos casos)
- Pseudoartrose de costela (necessitam de fixação cirúrgica)
- Insuficiência respiratória (por contusão pulmonar, pneumonia hospitalar ou tórax instável)

### 4.3 Critérios para conversão para terapia oral

Controle eficaz da dor com medicação endovenosa que possa ser substituída com similar via oral.

### 4.4 Critérios de alta

Paciente com controle algico adequado, com boa expansão pulmonar, sem coleções pleurais significativas, parede torácica estável, sem hipoxemia, sem sinais de sepse ou complicações. Considerar internação em pacientes idosos (> 65 anos), com 3 ou mais fraturas, e com co-morbidades associadas.

### 4.5 Duração do tratamento

Varia conforme o diagnóstico da lesão intratorácica.

### 4.6 Indicação de exames de controle durante o tratamento:

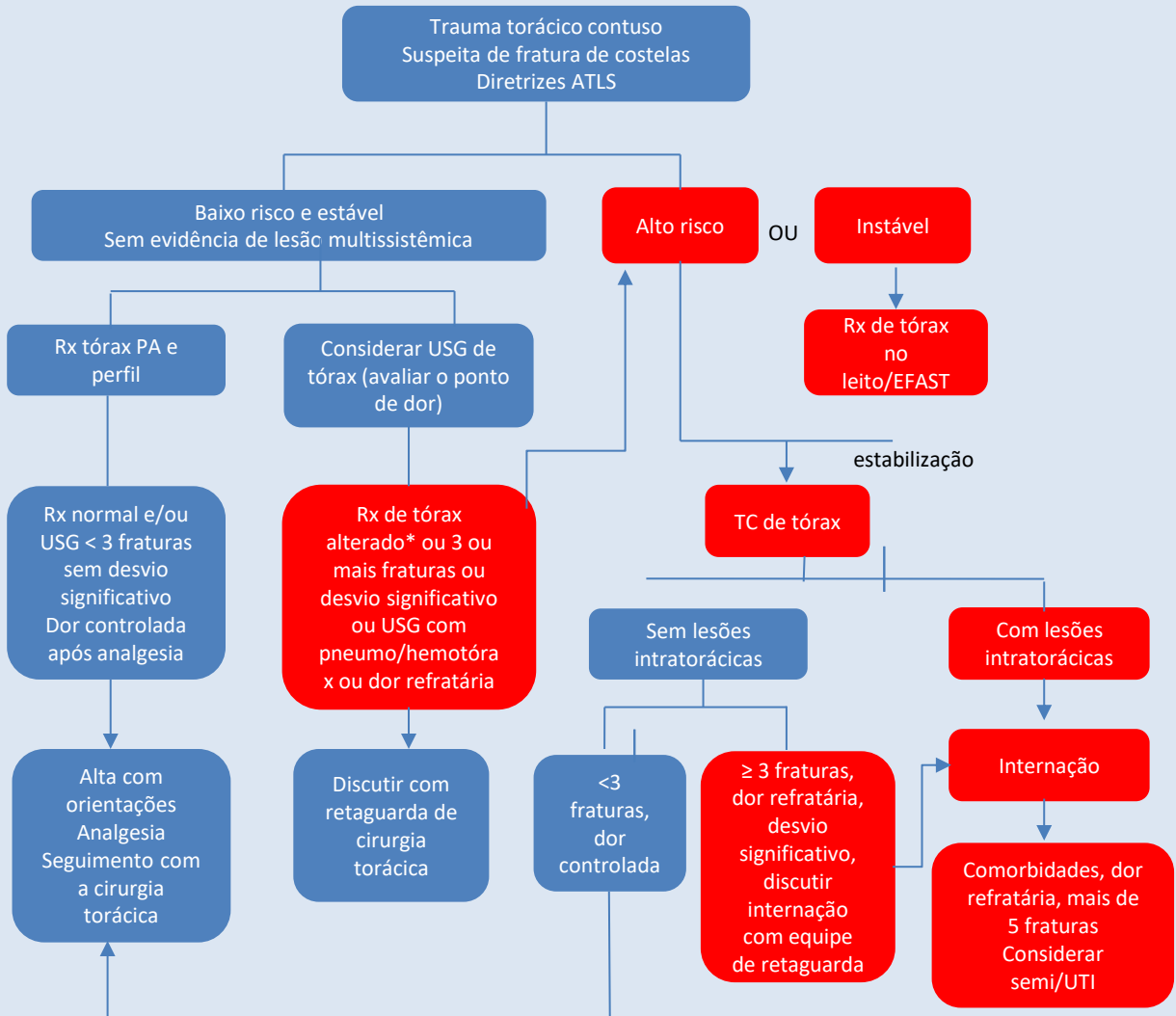
Normalmente o controle radiológico é feito através de radiografias de tórax, e estas servem como parâmetro para a necessidade de outros exames.

### 4.7 Indicação de retorno ambulatorial, em quanto tempo, exames no retorno:

Todo paciente em condições de alta hospitalar deve receber informações básicas sobre:

- Analgesia
- Repouso relativo
- Acompanhamento médico em até 15 dias após a alta hospitalar
- Sinais ou sintomas de alerta para retorno ao Pronto-Atendimento
- Folha de orientações (Anexo 1)

## 5. FLUXOGRAMA DE ATENDIMENTO



\*Rx de tórax alterado: alargamento mediastinal, suspeita de hemo/pneumotórax/contusão pulmonar, etc

## 6. INDICAÇÃO DE INTERNAÇÃO E ALOCAÇÃO ADEQUADA

### • Critérios para internação

Pacientes de baixo risco, estáveis, com RX de tórax PA e perfil normais (sem lesões intratorácicas e com menos de 3 fraturas de arcos costais) podem receber alta hospitalar com folha de orientações, analgesia adequada e retorno com Indicadores Médicos (Cirurgia Torácica) ou médico próprio.

Pacientes com 3 ou mais fraturas de arcos costais e idosos (> 65 anos) estão associados a maior morbimortalidade, estando indicados à Tomografia de tórax e considerar a internação.

### • Critérios para internação em UTI

A presença de 6 ou mais fraturas de arcos costais está associada a maior mortalidade por lesões associadas, considerando-se a internação em UTI.

## II - INDICADORES DE QUALIDADE

Indicação correta de tomografia de tórax  
Uso não recomendado de Radiografia de arcos costais

## III - GLOSSÁRIO

**ATLS:** Suporte Avançado de Vida no Trauma

**PA:** Pressão arterial

**ECO:** Ecocardiograma

**ECG:** Eletrocardiograma

**AINH:** Antiinflamatório não hormonal

**PCA:** Analgesia controlada pelo paciente

**IAM:** Infarto agudo do miocárdio

**UPA:** Unidade de Pronto Atendimento

**VSC:** Vila Santa Catarina

## IV- HISTÓRICO DE REVISÃO

Versão 4: alteração de template; inclusão de glossário; alterações no corpo do texto; fluxograma  
25/05/2026 – Unificação UPA VSC Giullia Sarabando Cury Cordeiro Perez

## V - REFERÊNCIAS

- [1] Advanced Trauma Life Support for Doctors (ATLS), 8ª ed., Comitê de Trauma do Colégio Americano de Cirurgiões 2008, Chicago.
- [2] Kaiser ML, Whealon MD, Barrios C Jr, et al. Risk factors for traumatic injury findings on thoracic computed tomography among patients with blunt trauma having a normal chest radiograph. Arch Surg 2011; 146:459.
- [3] Wilkerson RG, Stone MB. Sensitivity of bedside ultrasound and supine anteroposterior chest radiographs for the identification of pneumothorax after blunt trauma. Acad Emerg Med 2010; 17:11.
- [4] Mandavia DP, Joseph A. Bedside echocardiography in chest trauma. Emerg Med Clin North Am 2004; 22:601.
- [5] Sirmali M, Türüt H, Topçu S, et al. A comprehensive analysis of traumatic rib fractures: morbidity, mortality and management. Eur J Cardiothorac Surg 2003; 24:133.
- [6] Liman ST, Kuzucu A, Tastepe AI, et al. Chest injury due to blunt trauma. Eur J Cardiothorac Surg 2003; 23:374.
- [7] Ullman EA, Donley LP, Brady WJ. Pulmonary trauma emergency department evaluation and management. Emerg Med Clin North Am 2003; 21:291.
- [8] Brasel KJ, Guse CE, Layde P, Weigelt JA. Rib fractures: relationship with pneumonia and mortality. Crit Care Med 2006; 34:1642.
- [9] Bulger EM, Arneson MA, Mock CN, Jurkovich GJ. Rib fractures in the elderly. J Trauma 2000; 48:1040.
- [10] Fligel BT, Luchette FA, Reed RL, et al. Half-a-dozen ribs: the breakpoint for mortality. Surgery 2005; 138:717.
- [11] Ziegler DW, Agarwal NN. The morbidity and mortality of rib fractures. J Trauma 1994; 37:975.
- [12] Lee RB, Bass SM, Morris JA Jr, MacKenzie EJ. Three or more rib fractures as an indicator for transfer to a Level I trauma center: a population-based study. J Trauma 1990; 30:689.
- [13] Stawicki SP, Grossman MD, Hoey BA, et al. Rib fractures in the elderly: a marker of injury severity. J Am Geriatr Soc 2004; 52:805.
- [14] Bergeron E, Lavoie A, Clas D, et al. Elderly trauma patients with rib fractures are at greater risk of death and pneumonia. J Trauma 2003; 54:478.

<b>Código Documento:</b> CPTW140.4	<b>Elaborador:</b> Davi Wen Wei Kang	<b>Revisor:</b> Fernando Ramos de Mattos Carla Paz	<b>Aprovador:</b> Andrea Maria Novaes Machado	<b>Data de Elaboração:</b> 02/10/2020  <b>Data de Atualização:</b> 25/05/2026	<b>Data de Aprovação:</b> 25/05/2026
---------------------------------------	--	---	---	---	---

## ANEXO 1

### ORIENTAÇÕES PÓS ALTA: PACIENTE COM TRAUMA TORÁCICO (COM OU SEM FRATURA DE COSTELAS)

#### O QUE ACONTECEU?

Ocorreu um TRAUMATISMO DE ARCOS COSTAIS. A parede torácica é composta por ossos (clavículas, escápulas, vértebras, costelas e esterno), cartilagens e músculos. As costelas que sofrem contusão, fraturas ou luxação (separação da cartilagem costal da sua costela) são muito dolorosas, porque se movem durante a respiração, movimentação do tronco, tosse ou espirro.

O exame escolhido no Pronto Atendimento para avaliar as consequências de um trauma torácico levam em conta diversos fatores como: sintomas, exame físico, idade, doenças associadas, mecanismo do acidente, entre outros. O principal objetivo do exame é confirmar ou descartar lesões graves, mas pode não diagnosticar se houve fratura de costela.

É IMPORTANTE saber que não há diferença de tratamento entre contusão da costela e fratura de costela, desde que não haja sinais clínicos e/ou radiográficos de gravidade (danos aos órgãos internos).

#### O QUE FAZER NOS PRÓXIMOS DIAS?

O tratamento inicial das fraturas de costelas é baseado no alívio da dor forte, para evitar possíveis complicações respiratórias (como acúmulo de secreções no pulmão e pneumonia) e proporcionar conforto enquanto o seu organismo se recupera.

Use os medicamentos que foram prescritos: analgésico, anti-inflamatórios e relaxantes musculares, e no caso de dor forte as medicações mais potentes.

É esperado sentir-se cada vez melhor e recuperado em questão de dias. Caso isso não ocorra, uma nova avaliação médica deve ocorrer.

Aconselha-se acompanhamento com seu médico para auxiliá-lo no manejo da dor, orientações para dúvidas que podem surgir e prevenção de possíveis complicações.

#### O QUE NÃO FAZER NOS PRÓXIMOS DIAS?

Trabalho pesado e exercício intenso não são recomendados nas três primeiras semanas. O retorno ao trabalho ou às atividades físicas depende do grau de esforço exigido por cada atividade e da gradualmente a intensidade das atividades.

Quando não há dor em repouso ou em atividades simples, pode-se começar a aumentar gradativamente a intensidade destas atividades. Coletes de proteção podem ser utilizados após uma semana da lesão aguda, mas não há comprovação dos seus benefícios. O repouso não deve ser com restrição ao leito e recomenda-se caminhadas conforme a tolerância, salvo orientação médica contrária.

#### QUANDO RETORNAR AO PRONTO ATENDIMENTO (DE URGÊNCIA)?

Abaixo estão relacionados os SINAIS DE ALARME.

RETORNE caso tenha um ou mais sinais/sintomas:

- >Falta de ar
- >Dor torácica persistente ou pior, apesar da medicação
- >Dor torácica nova
- >Tosse com sangue
- >Febre